UNIVERSITÄT LEIPZIG

14.04.2015

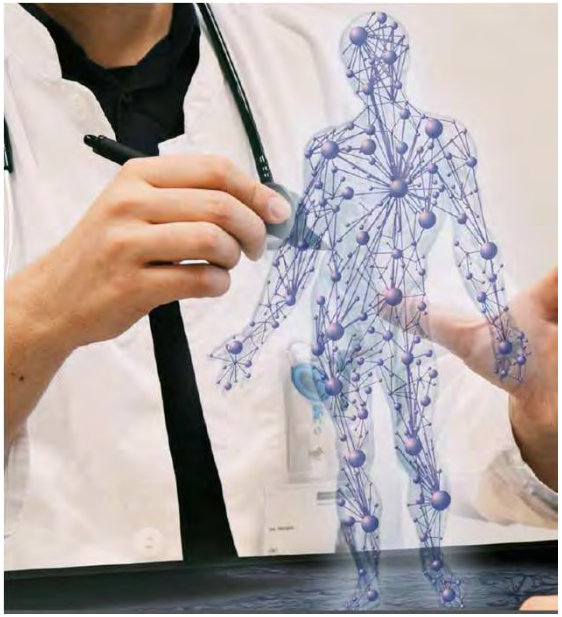

Modell- und evidenzbasierte Medizin durch digitale Patientenmodelle

Dr. Kerstin Denecke

April 2015

iccas innovation center computer assisted surgery

ICCAS

- **I**nnovation **C**enter for **C**omputer-**A**ssisted **S**urgery
- Gegründet im März 2005 als zentrale Eintrichtung der Universität Leipzig
- Interdisziplinäre Forschung: Chirurgen verschiedener Disziplinen, Ingenieure, Informatiker
- Forschungsthemen: Entwicklung von Technologien für den Operationssaal der Zukunft und eine personalisierte Patientenversorgung

Forschungsbereiche des ICCAS

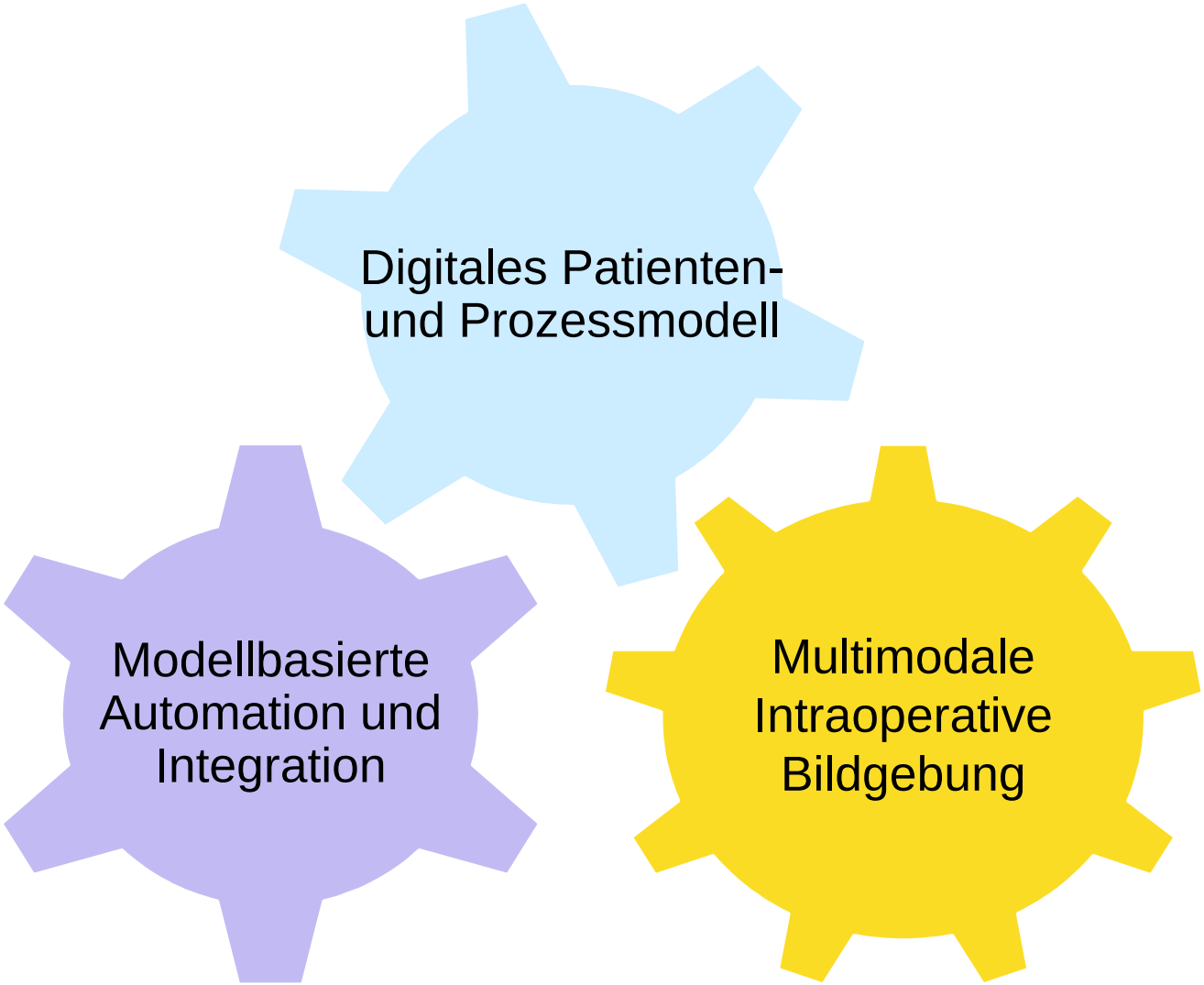

Digitale Patientenmodelle

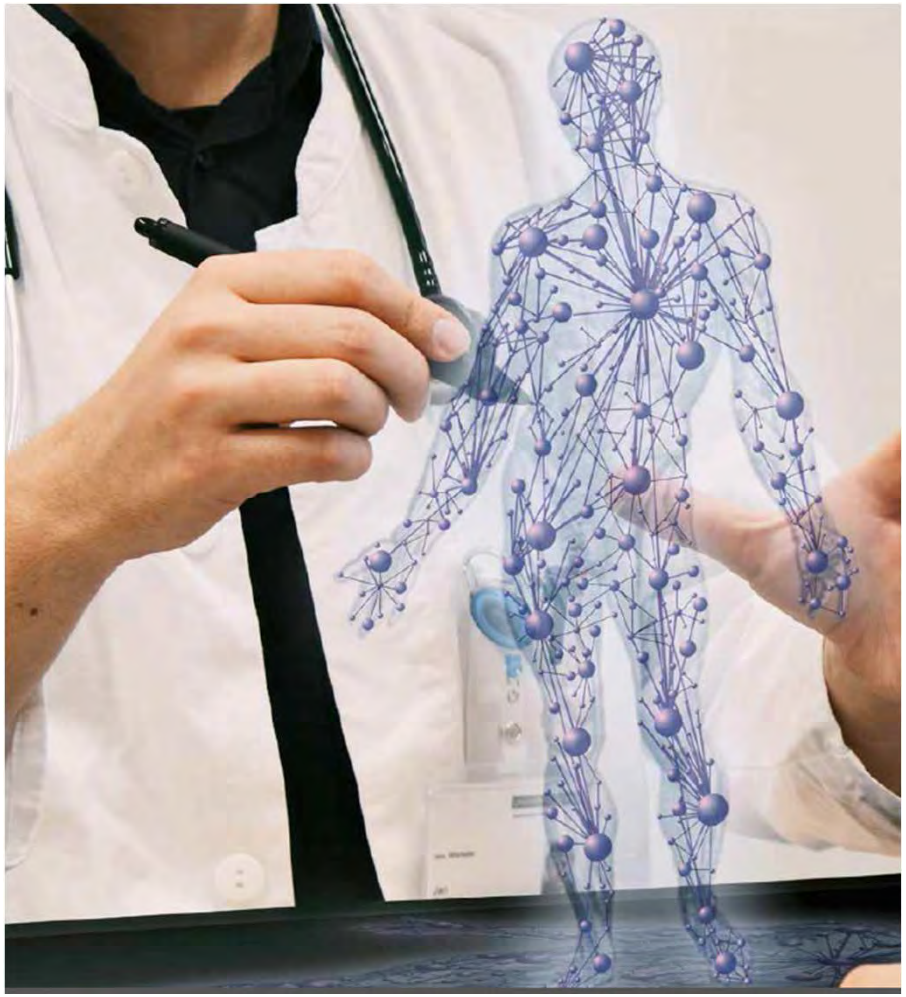

- Was?
- Wozu?
- Wie?

Hypothesen und Patientendaten

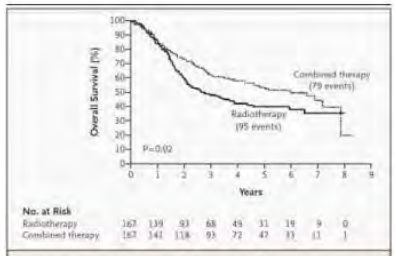

Figure 2. Kaplan–Meier Estimates of Overall Survival.
Patients assigned to combined therapy had higher survival rates than those assigned to radiotherapy (hazard ratio for death, 0.70; P=0.04).

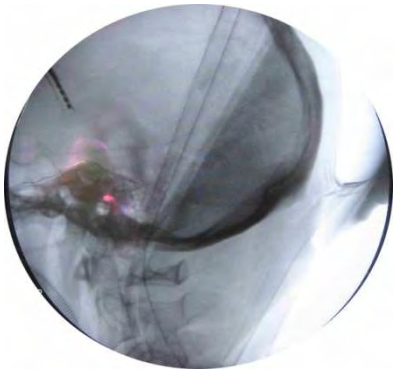

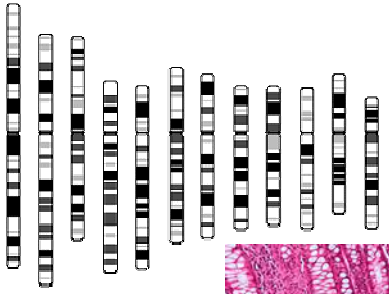

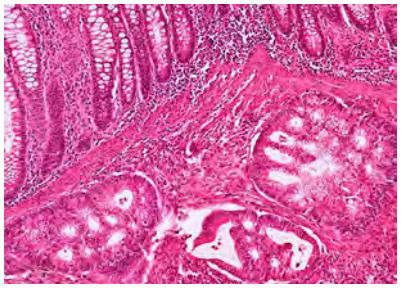

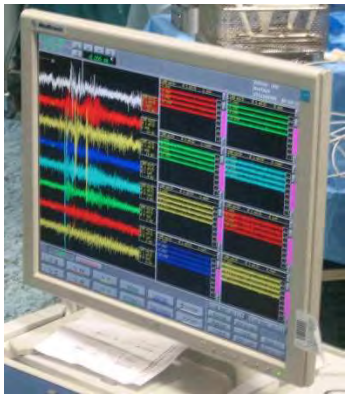

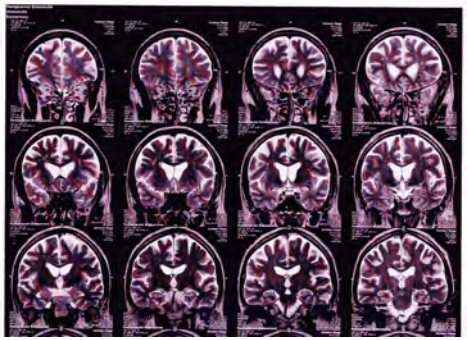



Entscheidungsfindung im klinischen Kontext

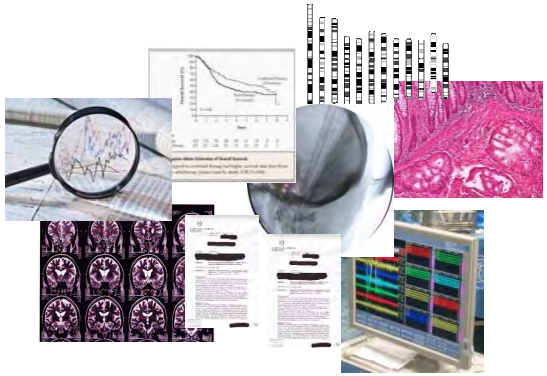

- Integrieren
- Analysieren
- Vergleichen
- Interpretieren

Komplexe Entscheidungsfindung

Digitale Patientenmodelle

- Umfassen Datenstrukturen und Methoden zur Beschreibung eines Organs oder Krankheit durch Daten und mathematische Relationen
- Liefern Einblick in die patienten- bzw. organspezifische Situation
- Ermöglichen Simulation von Prozessen einschließlich Behandlung und Operationen (z.B. Was passiert, wenn ich Medikament X gebe? Werden andere Symptome dadurch verstärkt?)
- Simulation unterstützt eine bessere Behandlungsplanung

Digitale Patientenmodelle vs. Allgemeine Modelle

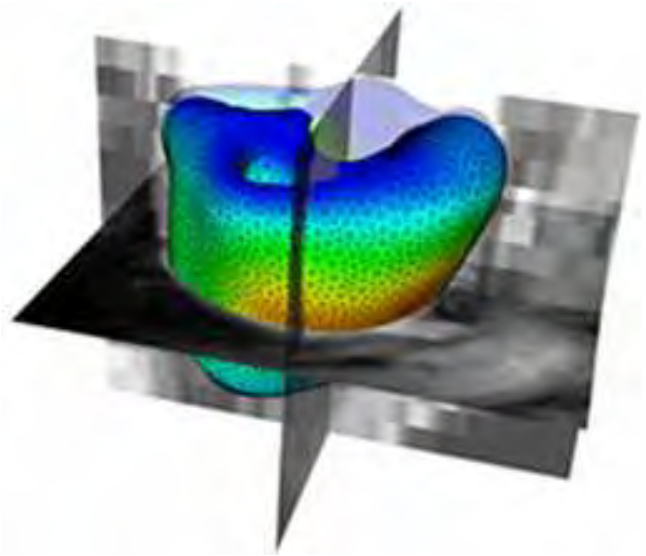

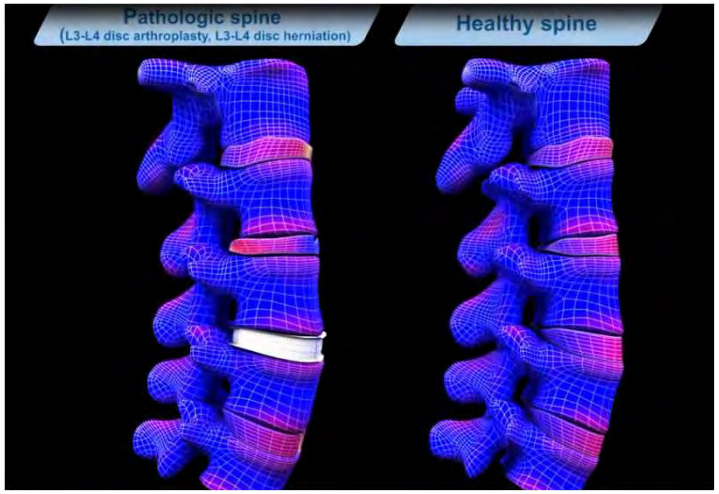

Geometrische Patientenmodelle

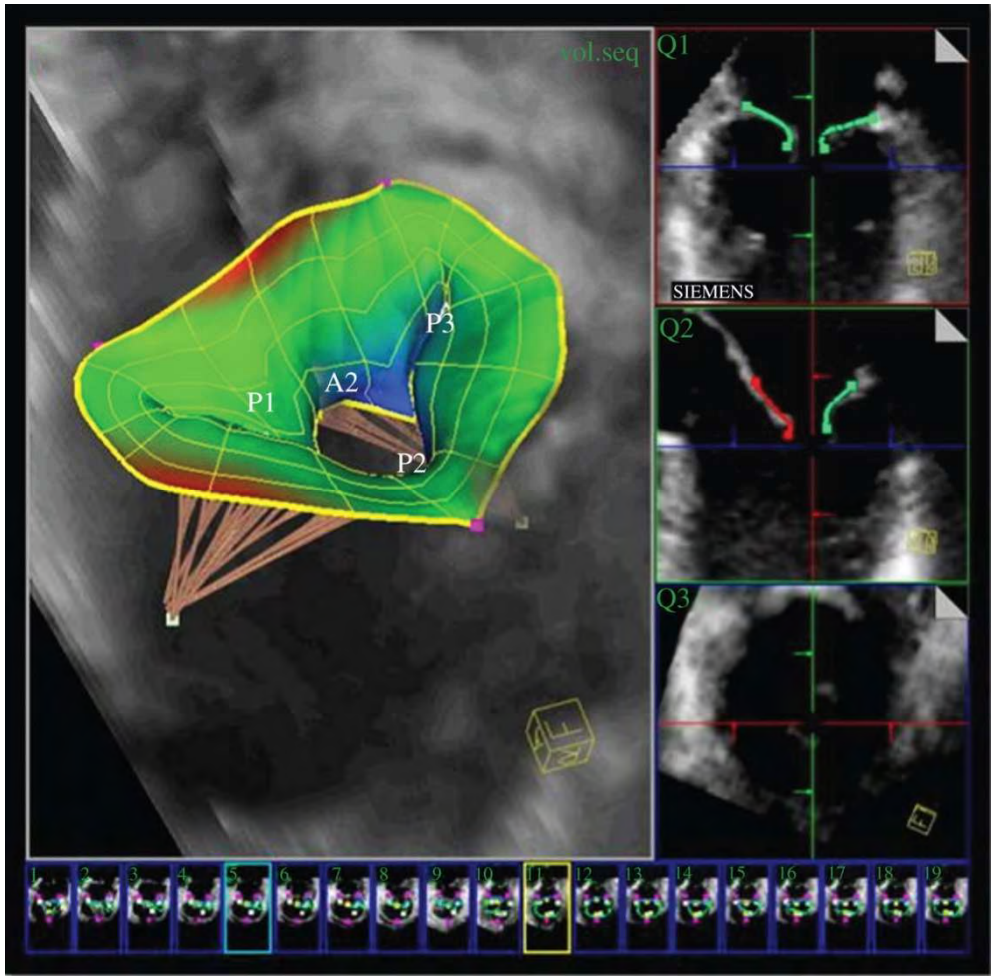

Courtesy of Razvan Ionasec, Siemens Corporate Research, Princeton, USA

Facetten digitaler Patientenmodelle

- Funktionelle Patientenmodelle
- Geometrische Patientenmodelle
  - z.B., 3D-Bilder / 3D Patientenmodel einzelner Organe wie dem Herzen

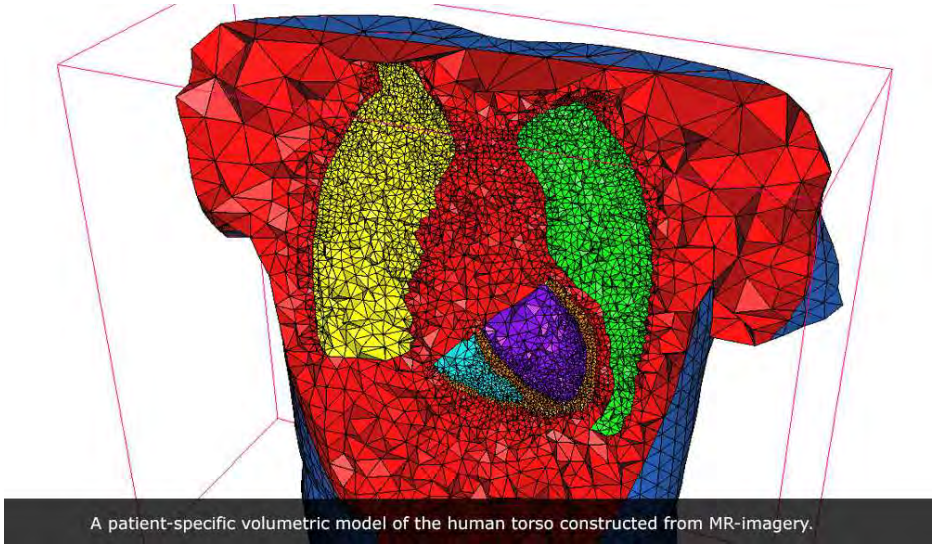

A patient-specific volumetric model of the human torso constructed from MR-imagery.

Prediktive Modelle

- z.B. probabilistisches Modell zur Diagnose von Lungenkrankheiten

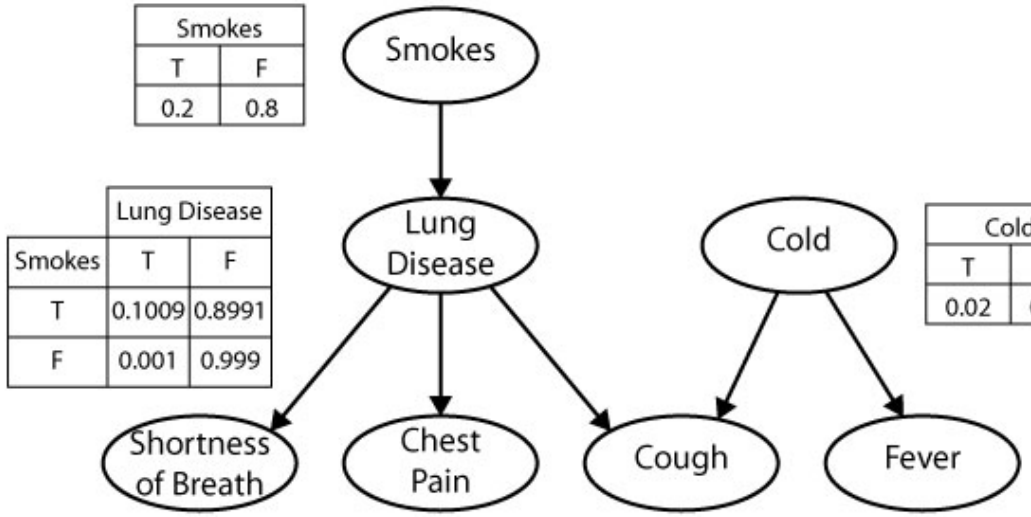

Smokes	
T	F
0.2	0.8

	Lung Disease	
Smokes	T	F
T	0.1009	0.8991
F	0.001	0.999

Cold	
T	F
0.02	0.98

	Shortness of Breath	
Lung Disease	T	F
T	0.208	0.792
F	0.01	0.99

	Chest Pain	
Lung Disease	T	F
T	0.208	0.792
F	0.01	0.99

		Cough	
Lung Disease	Cold	T	F
T	T	0.7525	0.2475
T	F	0.505	0.495
F	T	0.505	0.495
F	F	0.01	0.99

	Fever	
Cold	T	F
T	0.307	0.693
F	0.01	0.99

Potentiale Digitaler Patientenmodelle

- Digitale Patientenmodelle führen Daten zusammen
  - Morphologische, funktionelle, statische, dynamische Daten zu einem Organ / Krankheitsausprägung
- Abbildung von Entscheidungsparametern ➔ Entscheidungsmodell
- Einsatz zur Unterstützung von medizinischen Entscheidungs- und Arbeitsprozessen

➔ Reduzierung von Fehlern
➔ Steigerung der Konkurrenzfähigkeit

Potentiale Digitaler Patientenmodelle

- **Unterstützung bei der Auswahl geeigneter diagnostischer Methoden** bei der Festlegung einer Diagnose /Differentialdiagnose

- **Nachvollziehbarkeit einer Entscheidung durch Dritte** (Patient, Kostenträger, Controlling)

- Therapiesicherheit und –transparenz

Modellbasierte Entscheidungsunterstützung

Modellbasierte Therapieentscheidung

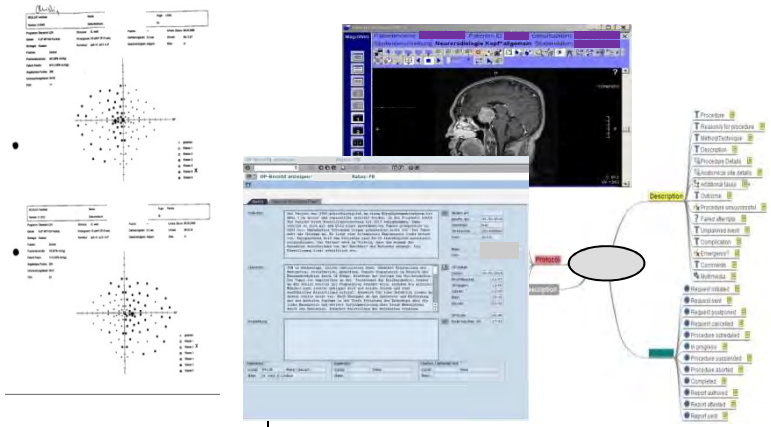

Domänenwissen

Situationsbeschreibung

Therapieentscheidungsgraph

Patienteninformationsmodell

Von Daten zum Patientenmodell

Biomedical literature, clinical data, guidelines

Information extraction
Semantic representation
Machine learning

Information items

probabilities

Diagnoses
Symptoms
Habits
Smoke status…

Patient-specific data
Radiologic image biomarker

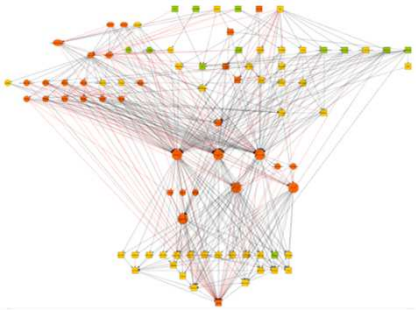

General probabilistic model

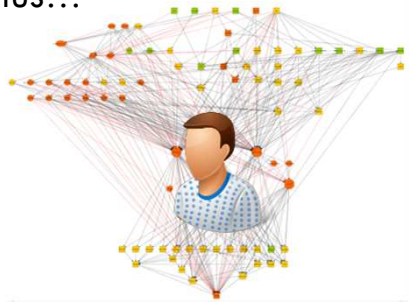

Patient-specific model

Realisierung modellbasierter CDS

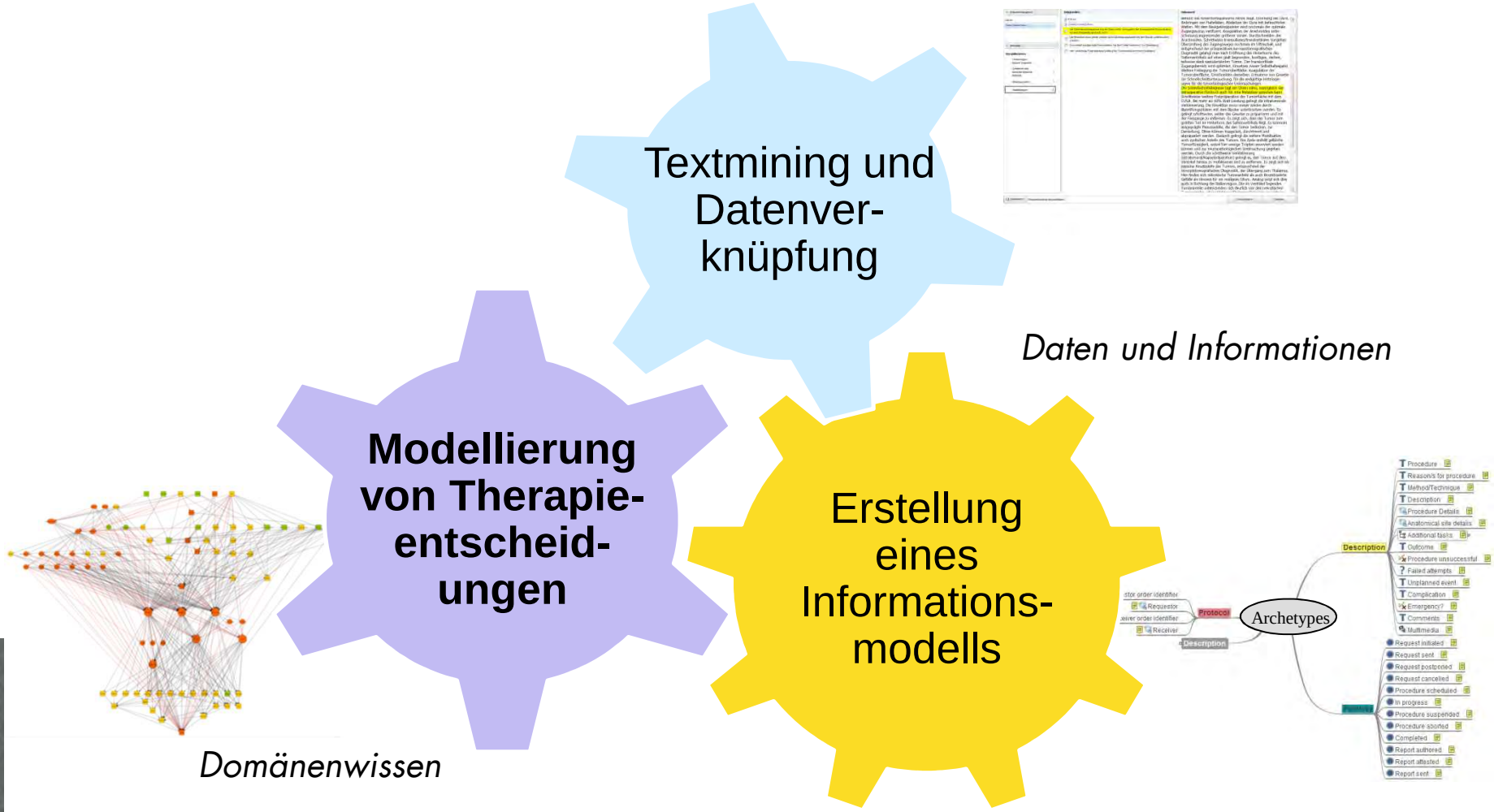

Modellierung von Therapieentscheidungen

Probabilistic Graphical Models

Multi-Entity Bayesian Network

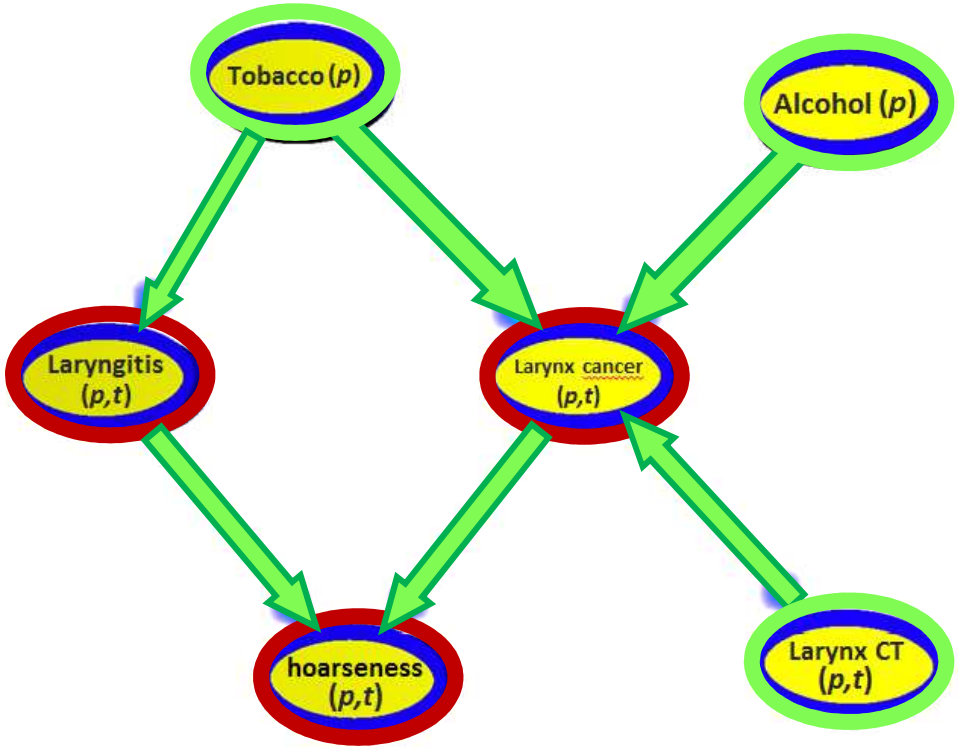

Guidelines, studies and expertise

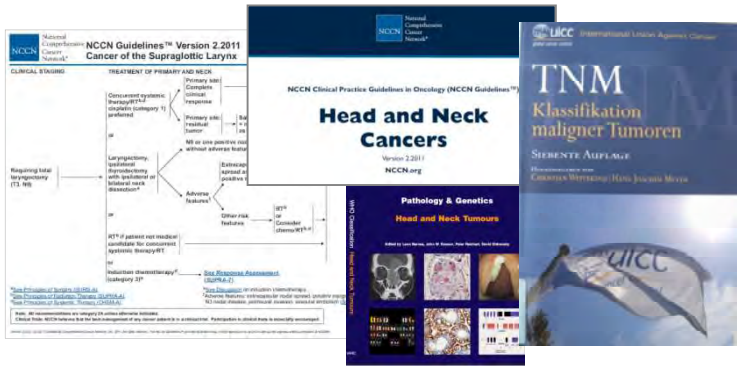

Patient data

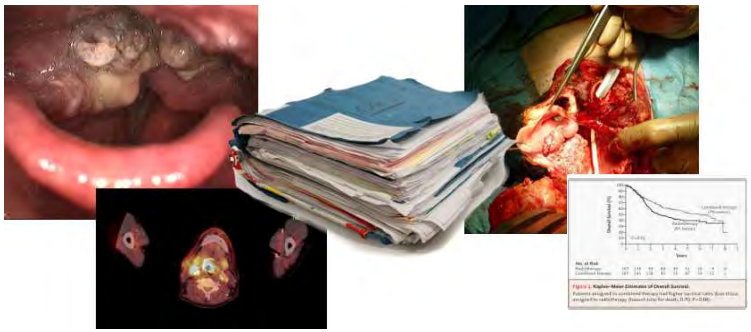

Therapieentscheidungsgraph für Kehlkopfkrebs

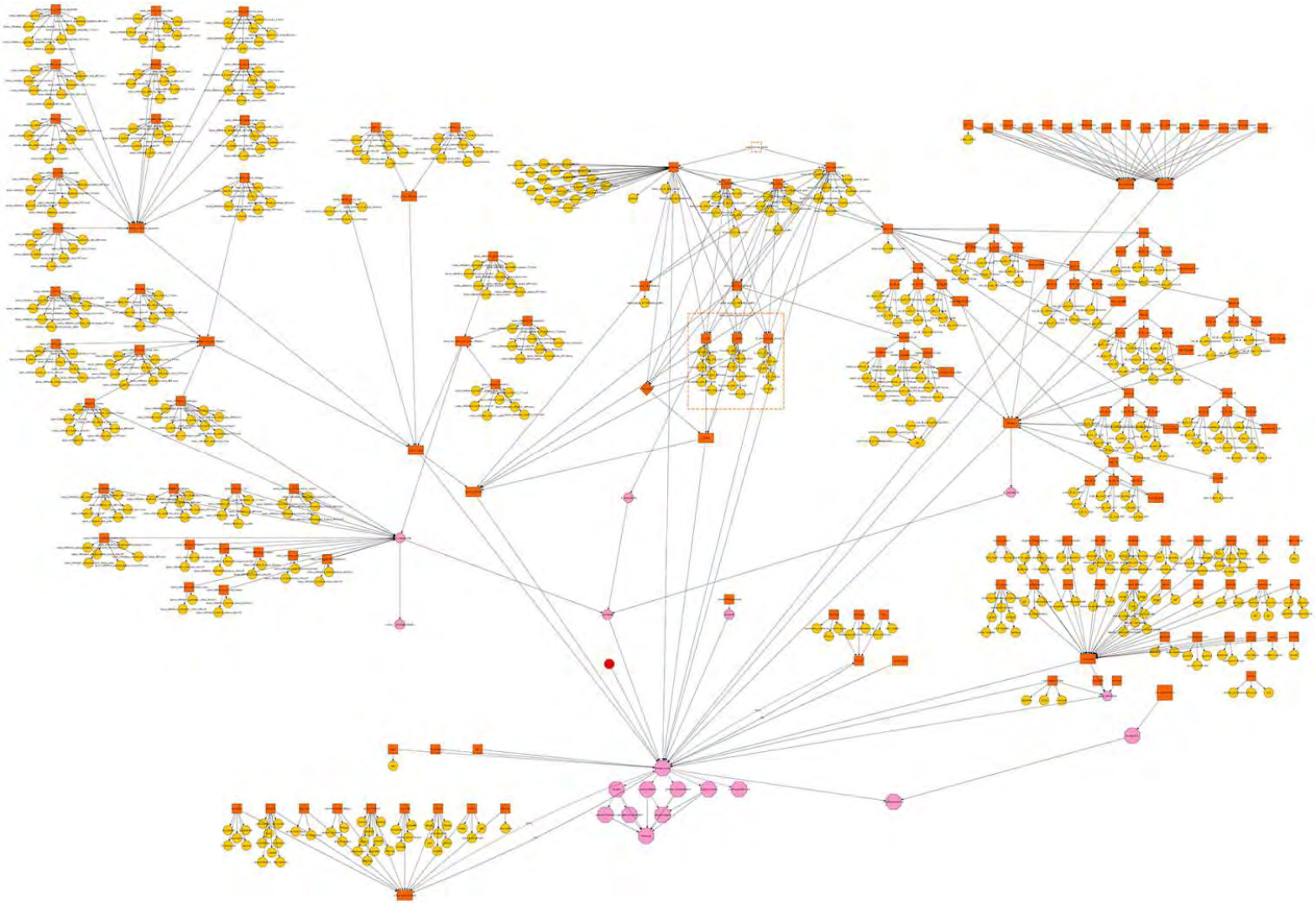

Unterstützung der Modellierung

a)

b)

c)

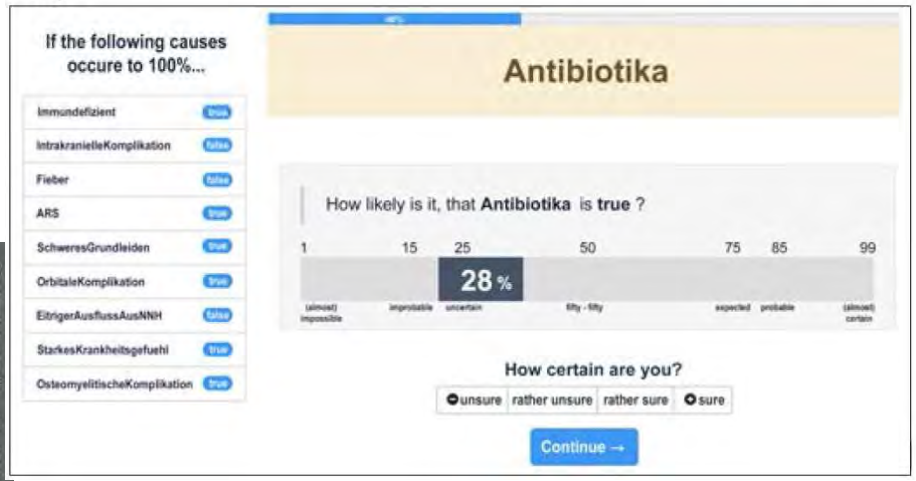

Visualisierung

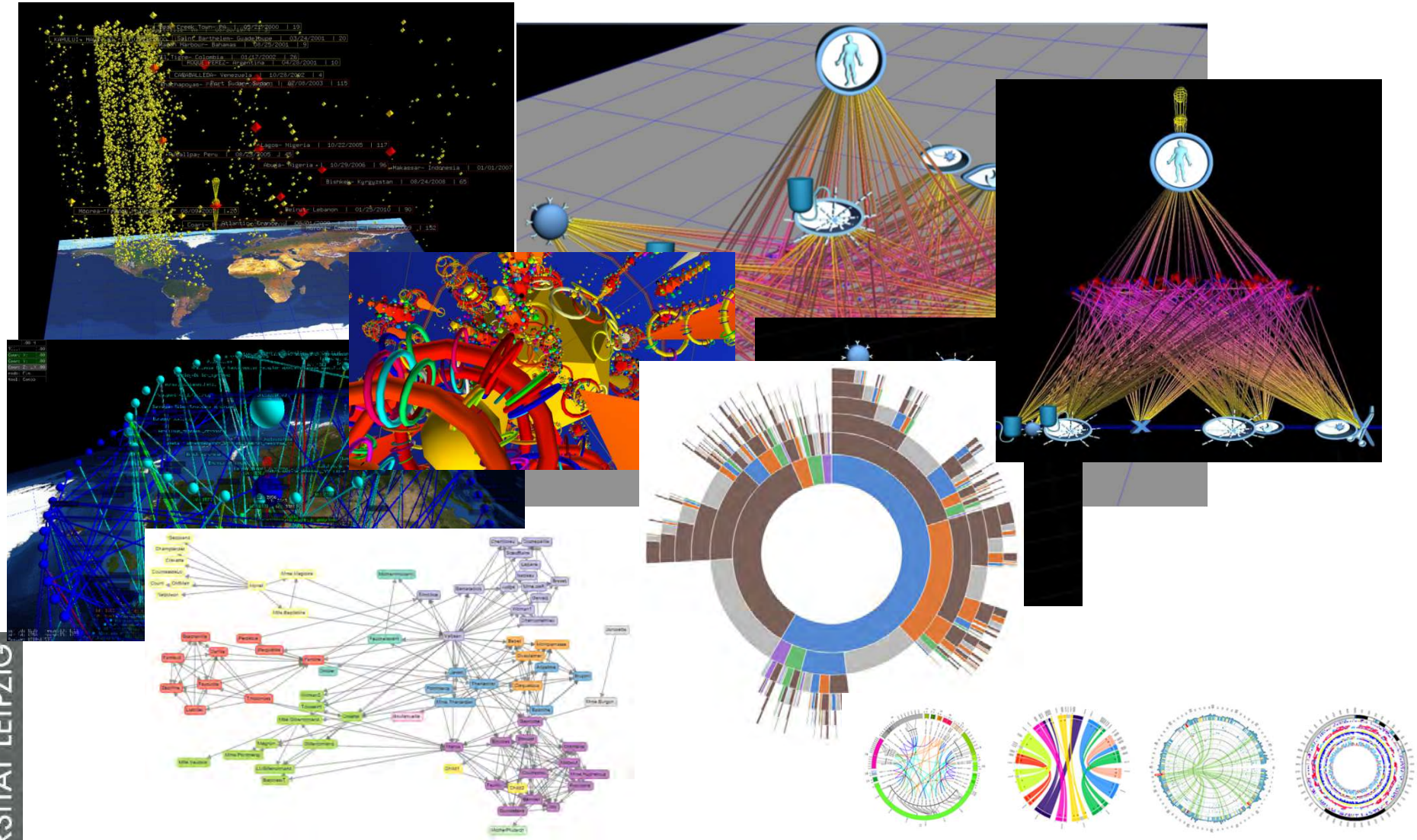

Visualisierung des Entscheidungsgraphen

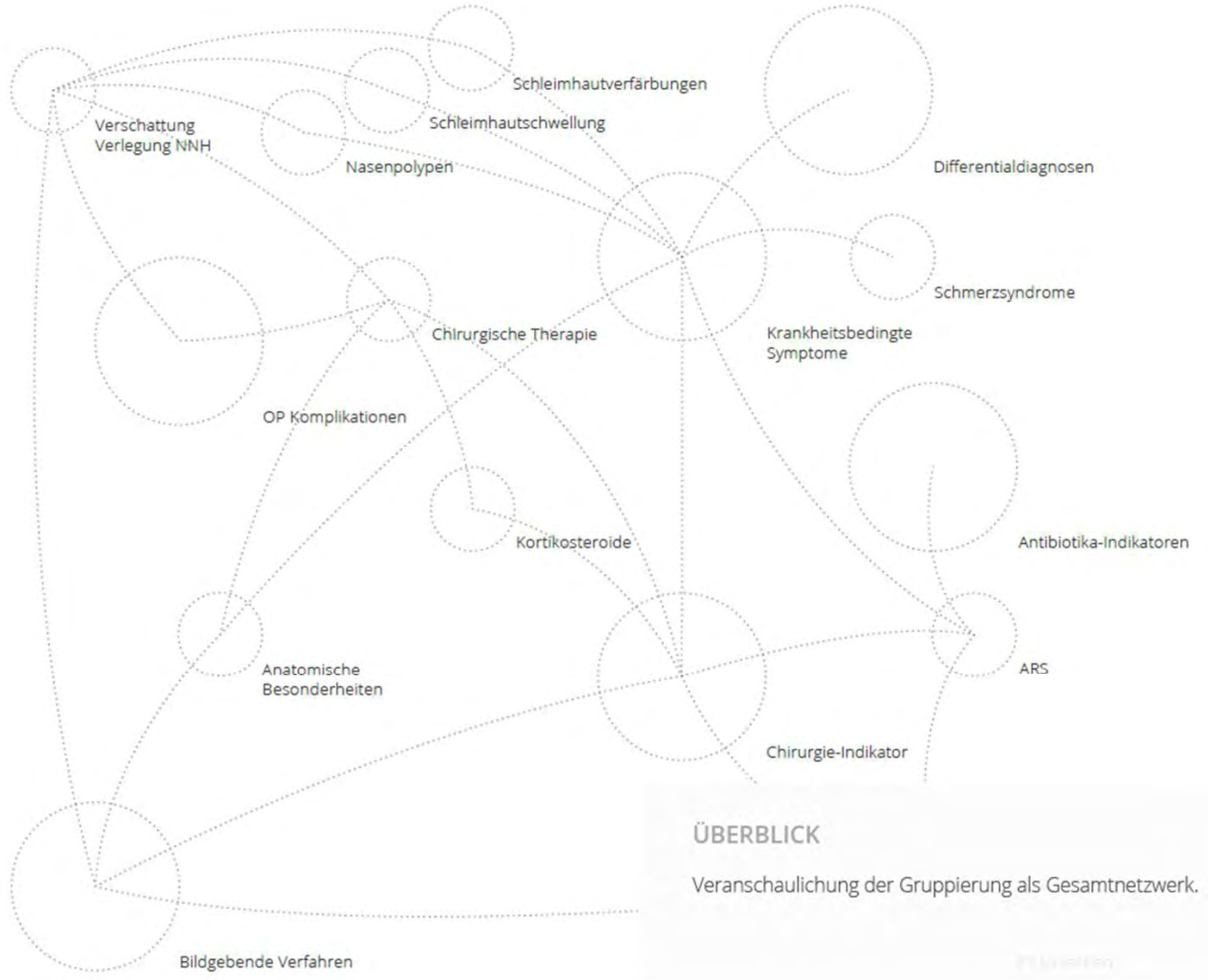

ÜBERBLICK

Veranschaulichung der Gruppierung als Gesamtnetzwerk.

- OP Komplikationen
- Bildgebende Verfahren
- * Schnittbildverfahren
- Krankheitsbedingte Symptome
- Differentialdiagnosen
- ARS
- ChirurgischeTherapie
- Anatomische Besonderheiten
- Chirurgie-Indikator
- * zusätzliche ARS Komplikationen
- Antibiotika-Indikatoren
- RS Ursachen
- Kortikosteroide
- drome
- en
- schwellung
- verfärbung
- Verschattung Verlegung NNH

UNIVERSITÄT LEIPZIG

Realisierung modellbasierter CDS

Daten und Informationen

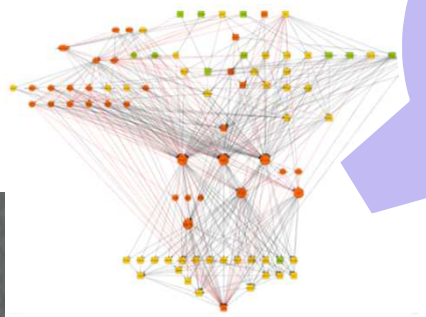

Domänenwissen

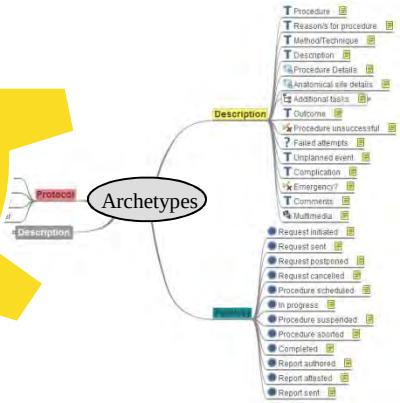

Informationsmodell

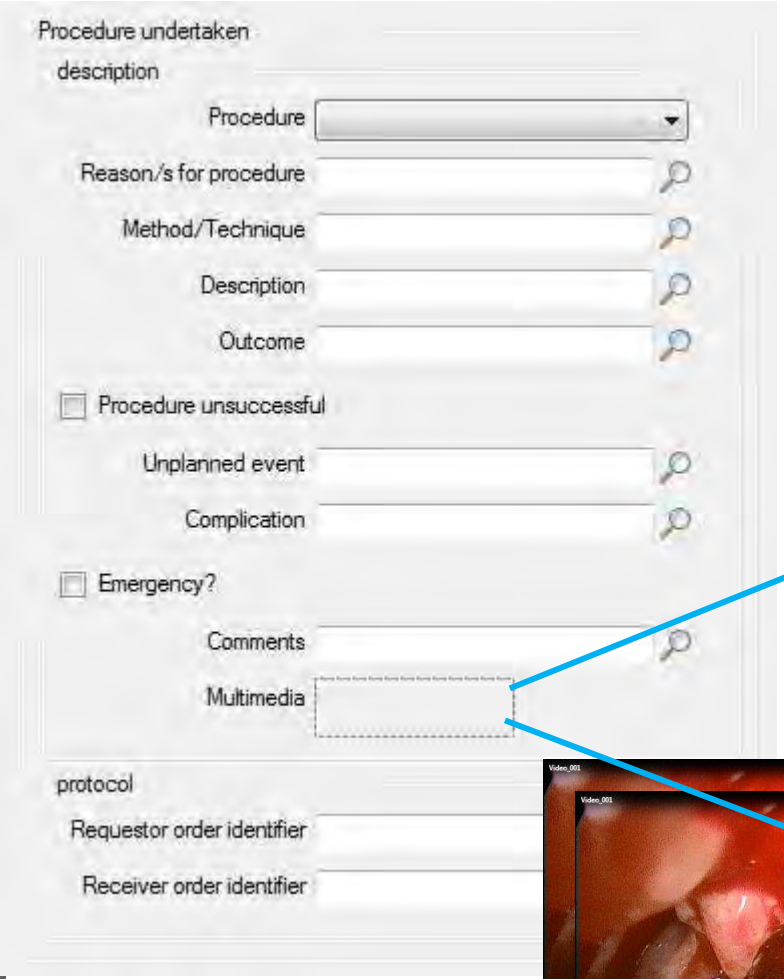



„Indikation“

„OP-Bericht“

„unerwünschte Ereignisse“

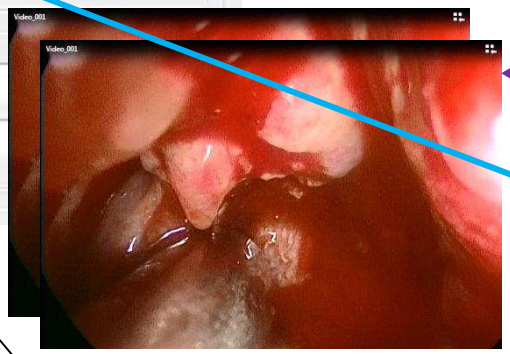

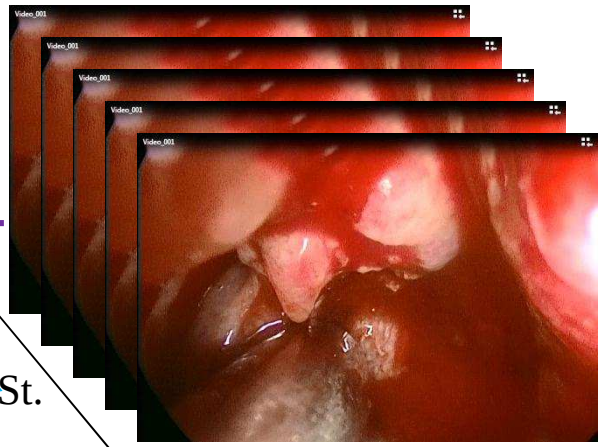

5 Min.

4 St.

Informationsmodell

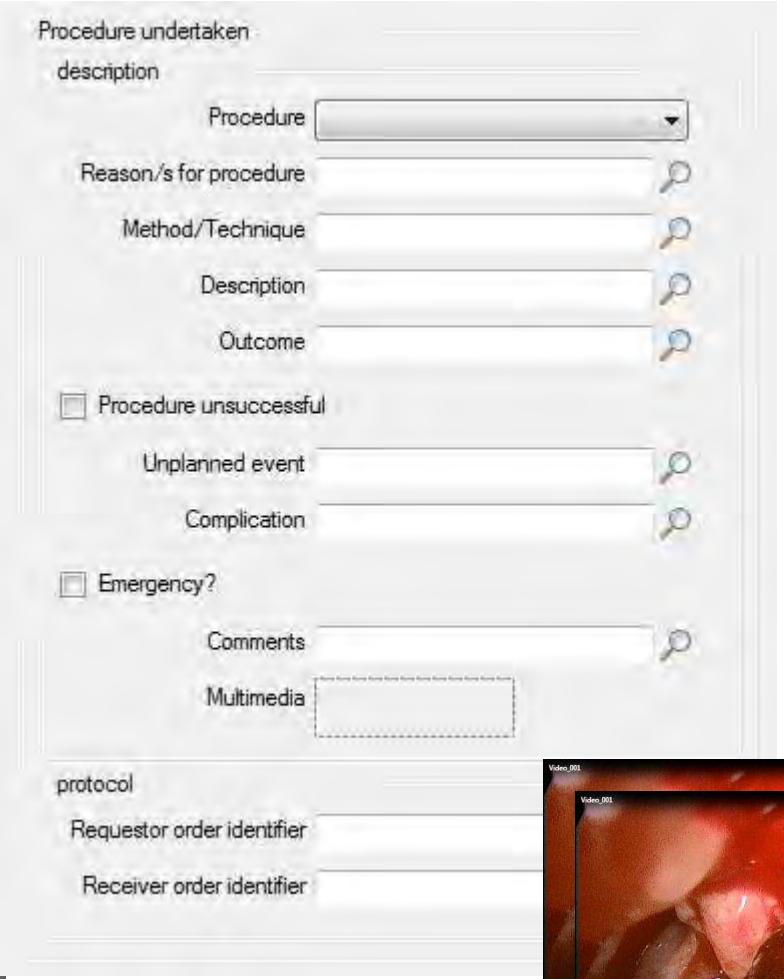



Text Mining Verfahren

OP-Bericht

Bildverarbeitung

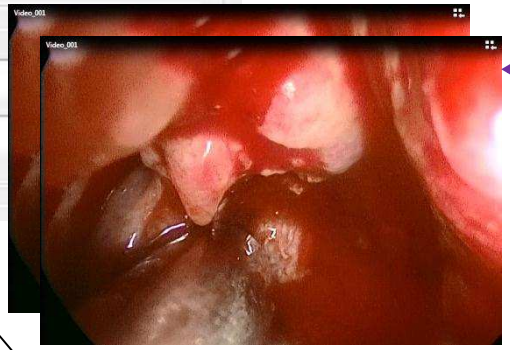

5 Min.

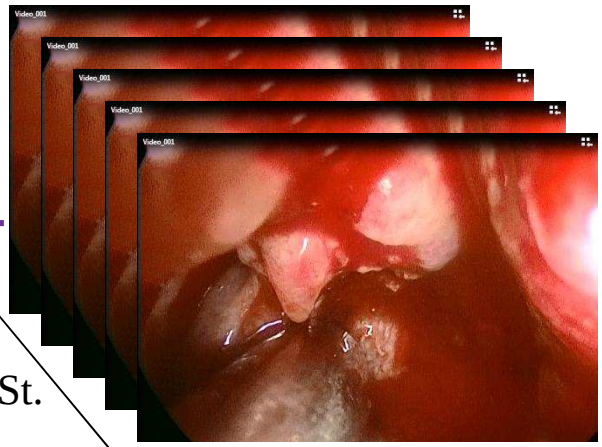

4 St.

Intraop. endoskop. Video

Vorgehen zur Erstellung eines Informationsmodells

1. Beschreibung des Prozesses der Behandlung

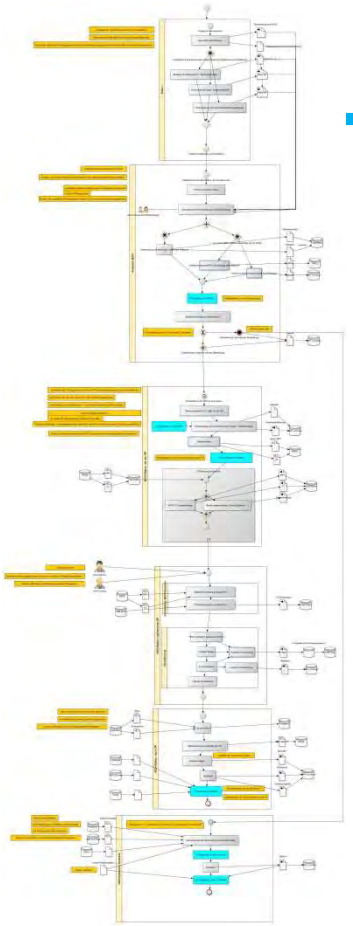

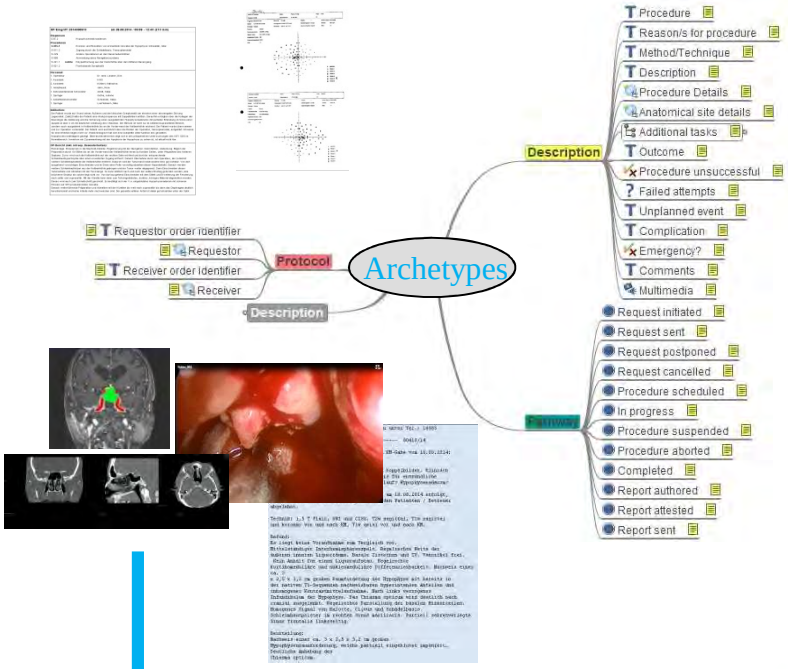

2. Modellierung der Patientendaten mittels openEHR

3. Entwicklung der Informationsplattform

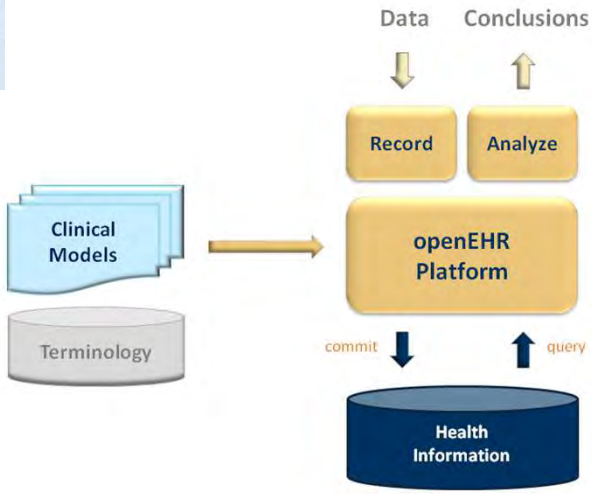

openEHR

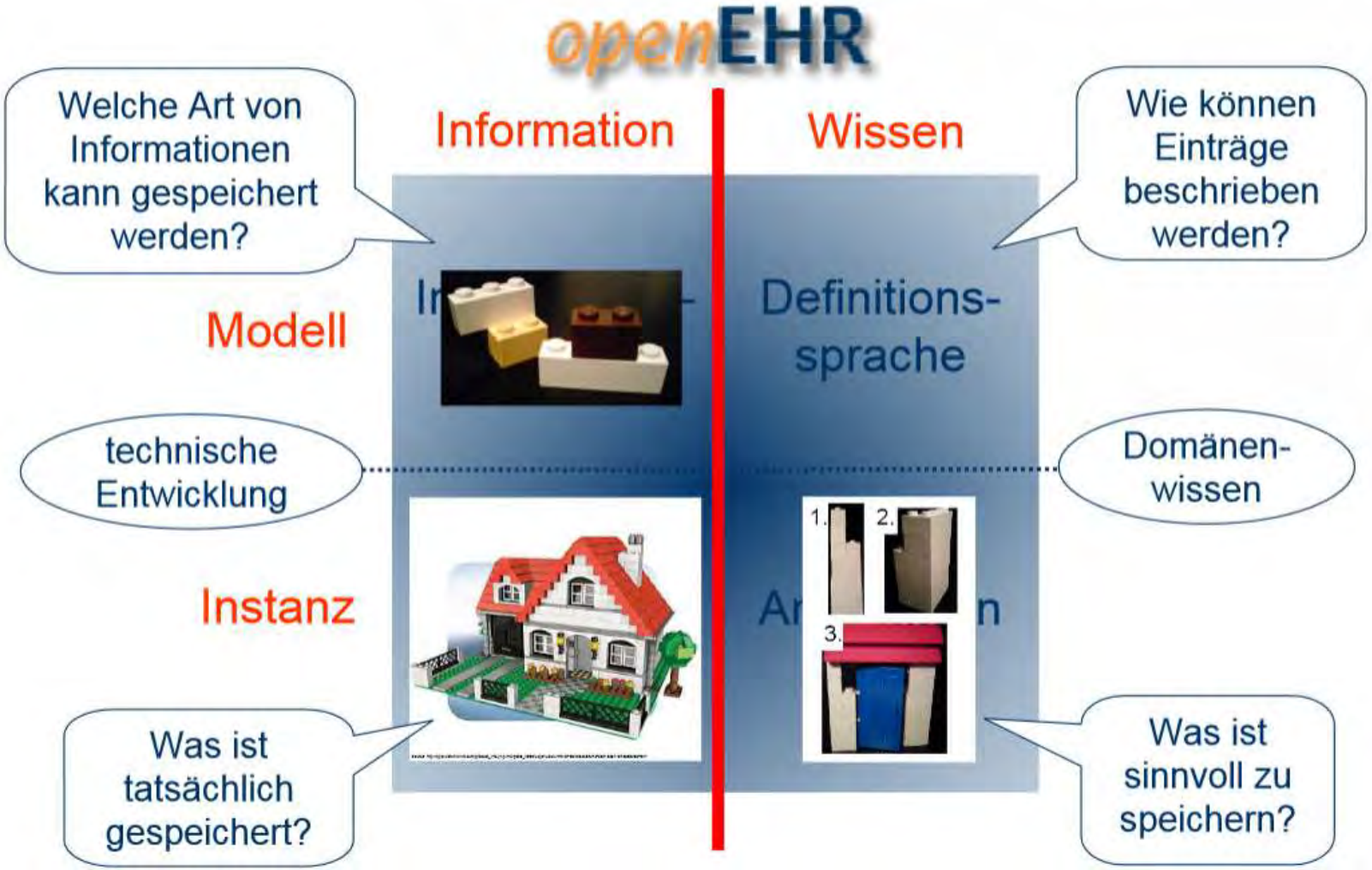

Quelle: Christian Kohl, Universitätsklinikum Heidelberg

Realisierung modellbasierter CDS

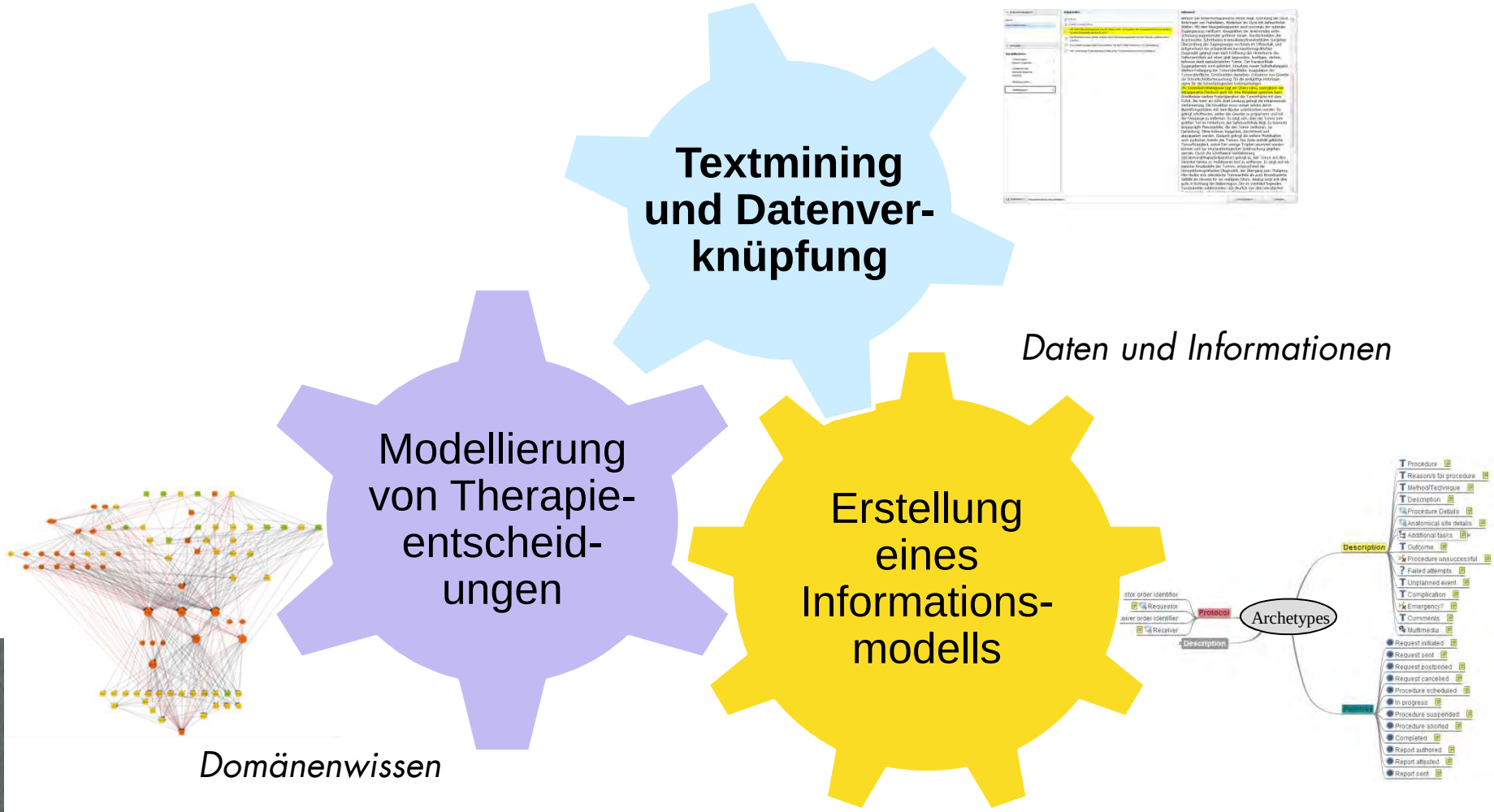

Erkennen kritischer/unerwünschter Ereignisse

- Motivation: Informationen zu Adverse Events (AE) können relevant sein für weitere Therapie, Abrechnung oder Massendatenanalyse
- Adverse Event: Komplikation, nicht-erfolgreiche Therapie, Verschlechterung der Grunderkrankung
- Beispiele
  - *Hier zeigt sich unmittelbar, dass eine pathologische Gerinnungsstörung vorliegt …*
  - *Etwa eine halbe Stunde nach Einnahme zeigte sich eine progrediente Luftnot.*
  - *Wirbelsäule: Beweglichkeit schmerzbedingt eingeschränkt.*
  - *Aufgrund der deutlichen Blutungsneigung ist die Operation zeitaufwändig.*

Erkennen kritischer/unerwünschter Ereignisse

Dokumentnavigation

ICB.txt
Tumor kraniell.docx

Merkmale

Komplikationen

Verletzungen, äußere Ursachen	1
Symptome und abnorme klinische Befunde	1
Atmungssystem	1
Neubildungen	4

Belegstellen

ICB.txt

Tumor kraniell.docx

- Die Schnellschnittdiagnose legt ein Gliom nahe, wenngleich der intraoperative Eindruck auch für eine Metastase sprechen kann.
- Die Resektion muss immer wieder durch Blutstillungsphasen mit dem Bipolar unterbrochen werden.
- Es kommen ausgeprägte Plexusanteile, die den Tumor bedecken, zur Darstellung.
- Hier vorsichtige Freipräparation entlang der Tumoranteile erhöhter Konsistenz.

Dokument

Bereich des Hinternornspieniums rechts zeigt. Eröffnung der Dura. Anbringen von Haltefäden. Abdecken der Dura mit befeuchteten Watten. Mit dem Navigationspointer wird nochmals der optimale Zugangssulcus verifiziert. Koagulation der Arachnoidea unter Schonung angrenzender größerer Venen. Durchschneiden der Arachnoidea. Schrittweise transsulkales/transkortikales Vorgehen. Überprüfung des Zugangsweges nochmals im Ultraschall, und entsprechend der präoperativen kernspintomografischen Diagnostik gelangt man nach Eröffnung des Hinterhorns des Seitenventrikels auf einen glatt begrenzten, knolligen, derben, teilweise stark vaskularisierten Tumor. Der transkortikale Zugangsbereich wird optimiert. Einsetzen zweier Selbsthaltespatel. Weitere Freilegung der Tumoroberfläche. Koagulation der Tumoroberfläche, Einschneiden desselben. Entnahme von Gewebe zur Schnellschnittuntersuchung, für die endgültige Histologie sowie für die tumorbiologischen Untersuchungen.
Die Schnellschnittdiagnose legt ein Gliom nahe, wenngleich der intraoperative Eindruck auch für eine Metastase sprechen kann.
Schrittweise weitere Freipräparation der Tumorfläche mit dem CUSA. Bei mehr als 60% Watt Leistung gelingt die intratumorale Verkleinerung. Die Resektion muss immer wieder durch Blutstillungsphasen mit dem Bipolar unterbrochen werden. Es gelingt schrittweise, weiter das Gewebe zu präparieren und mit der Fasszange zu entfernen. Es zeigt sich, dass der Tumor zum größten Teil im Hinterhorn des Seitenventrikels liegt. Es kommen ausgeprägte Plexusanteile, die den Tumor bedecken, zur Darstellung. Diese können koaguliert, durchtrennt und abpräpariert werden. Dadurch gelingt die weitere Mobilisation auch zystischer Anteile des Tumors. Die Zyste enthält gelbliche Tumorflüssigkeit, wobei hier wenige Tropfen asserviert werden können und zur neuropathologischen Untersuchung gegeben werden. Durch die schrittweise Verkleinerung (intratumoral/Kapselpräparation) gelingt es, den Tumor aus dem Ventrikel heraus zu mobilisieren und zu entfernen. Es zeigt sich als typische Ansatzstelle des Tumors, entsprechend der kernspintomografischen Diagnostik, der Übergang zum Thalamus. Hier finden sich nekrotische Tumoranteile als auch thrombosierte Gefäße als Hinweis für ein malignes Gliom. Analog zeigt sich dies auch in Richtung der Balkenregion. Die im Ventrikel liegenden Tumoranteile unterscheiden sich deutlich von den nekrotischen

Analysieren | Dokumentanalyse abgeschlossen. | Dokumentieren | Beenden

Entscheidungsunterstützung bei HWS-Defekten

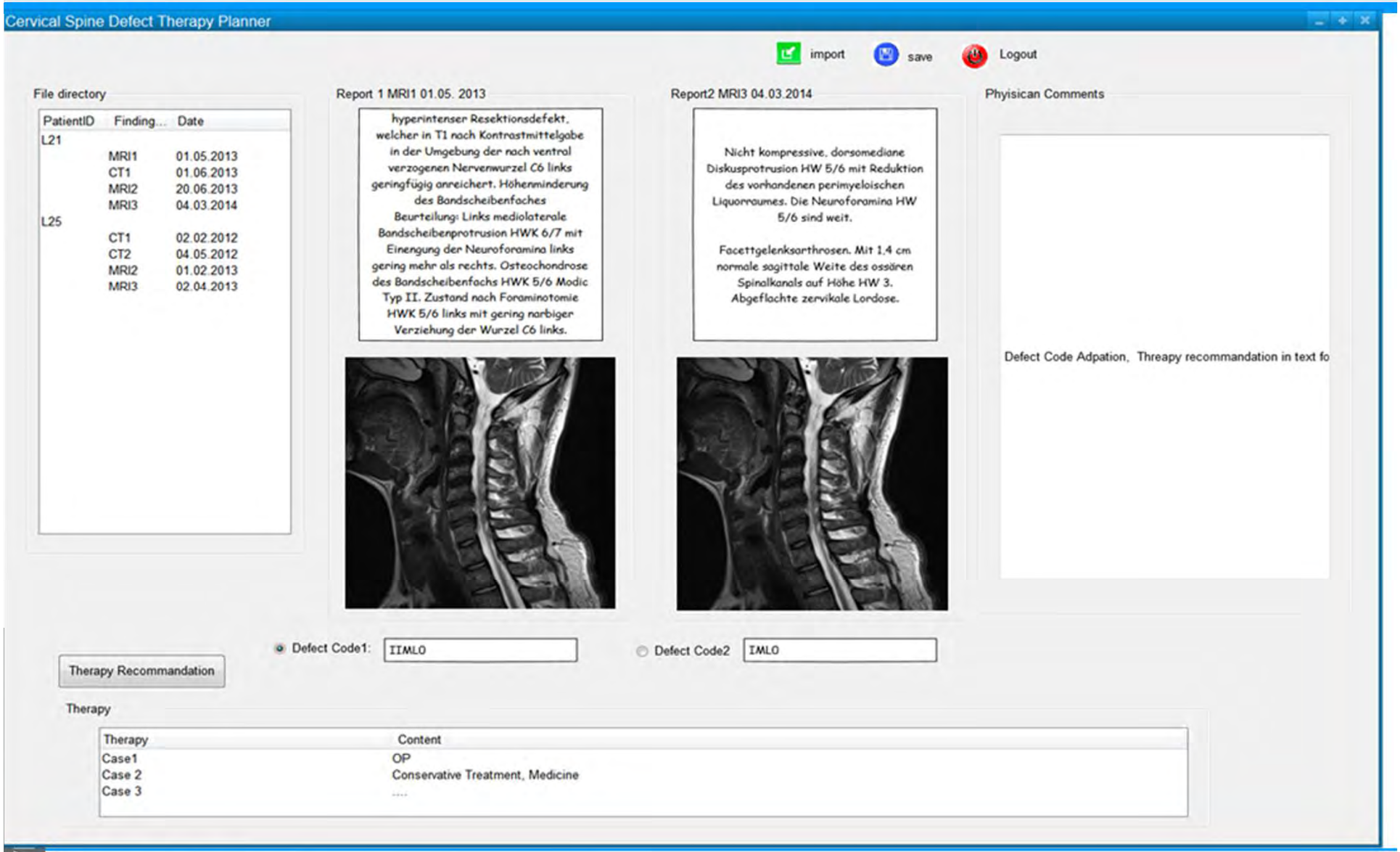

Modell- und evidenzbasierte Medizin

- …durch digitale Patientenmodelle…

- Modellierung klinischer Daten und Entscheidungen mittels probabilistischer Graphen ➔ Evidenz
- Modellbasierte Therapie:
  - Vorhersage des Krankheitsverlaufs
  - Simulation von Therapieoptionen
  - Therapieplanung mit individueller quantitativer Optimierung

➔ ‘individualisierte Medizin’

Offene Fragen

- Wie kann man die Modelle aktuell halten?
- Experten-gestützte Modellierung vs. Automatische Modellierung?
- Validierung von Modellen und deren Gültigkeit
- Möglichkeiten und Grenzen modellgestützter Therapieentscheidung und Diagnose
- …

10 YEARS ICCAS

24TH – 28TH AUGUST 2015

2ND DIGITAL OPERATING ROOM SUMMER SCHOOL DORS

29TH AUGUST 2015

INTERNATIONAL SYMPOSIUM

STATE OF THE ART AND WHERE TO GO? VISIONS FOR THE FUTURE OF COMPUTER ASSISTED SURGERY

FOR FURTHER INFORMATION:
WWW.ICCAS.DE

UNIVERSITÄT LEIPZIG
Medizinische Fakultät

iccas

Vielen Dank für die Aufmerksamkeit!

Fragen

Dr. Kerstin Denecke

kerstin.denecke@iccas.de